Le plancher pelvien : anatomie et fonction

Le périnée est une entité musculaire méconnue et peu visible. Jusqu'à récemment, il n'apparaissait pas dans les traités d'anatomie et de biomécanique servant de références aux étudiants. Or, son rôle est essentiel dans notre statique pelvienne puisqu'il assure un contre-appui à nos viscères lors des efforts. Mme Ghislaine Philippe nous propose une mise au point afin d'apprendre à mieux le connaître, pour mieux le protéger…

Mots-clés :
Gynécologie, Plancher pelvien, Muscles, Rééducation

Ghislaine Philippe, kinésithérapeute spécialisée en pelvi-périnéologie, Besançon ; membre de l'Association réseau rééducation périnéale (ARREP).

Introduction

Le périnée, ensemble de muscles fermant la partie inférieure du petit bassin, est une entité musculaire méconnue et peu visible. Elle a été décrite récemment par le Dr Kapandji anatomiste ayant publié de nombreux traités d'anatomie et de biomécanique servant de références aux étudiants, mais ayant jusqu'ici occulté "le périnée"…
Pourquoi ? Simplement parce qu'à l'heure d'Internet, parler, et nous pourrions dire avouer avoir, des troubles urinaires, ano-rectaux ou sexuels reste tabou et se fait encore essentiellement par transmission orale entre amies, sœurs ou collègues. Or, ce périnée joue un rôle essentiel dans notre statique pelvienne, assurant un contre-appui à nos viscères lors des efforts. Ce rôle de soutènement passif et actif nous permet tout de même de ne pas retrouver notre utérus dans nos chaussettes à chaque épisode grippal ! Protégeons-le !
Tout d'abord par une connaissance de sa situation et de son action, ce que cet article vous propose, puis par une prise de conscience de sa fonction afin de savoir le contracter à bon escient dans la vie de tous les jours. En effet, le verrouillage fonctionnel du plancher pelvien doit être intégré dans le travail global du corps en synergie avec les "bons" abdominaux et la respiration, de façon à éviter toute pression délétère sur le périnée, source de prolapsus ou d'incontinences futures. Il n'est jamais trop tard pour prendre soin de soi et pouvoir ainsi nous occuper de nos patients dans les meilleures conditions qui soient pour nous, soignants.

Repère anatomique

Le plancher pelvien est un ensemble complexe intégrant un système de soutien passif représenté par le pelvis osseux, les fascias, les ligaments et un système de soutien actif correspondant aux muscles pelvi-périnéaux. Le cadre ostéo-fibreux comprend, en avant, la symphyse pubienne et les branches ischio-pubiennes et, en arrière, le sacrum, le coccyx et les grands ligaments sacro-sciatiques. La nappe musculaire constituant le périnée assure la fermeture de la partie inférieure du petit bassin.
En position gynécologique, le périnée a une forme losangique avec, en haut, le pubis, en bas, le coccyx. Le périnée antérieur (PA) situé dans la partie supérieure du losange est dans un plan différent du plan du périnée postérieur (PP) situé dans la partie inférieure du losange. Leurs axes différents permettent de limiter la diffusion des germes de l'anus vers le vagin et l'urètre (Fig. 1).

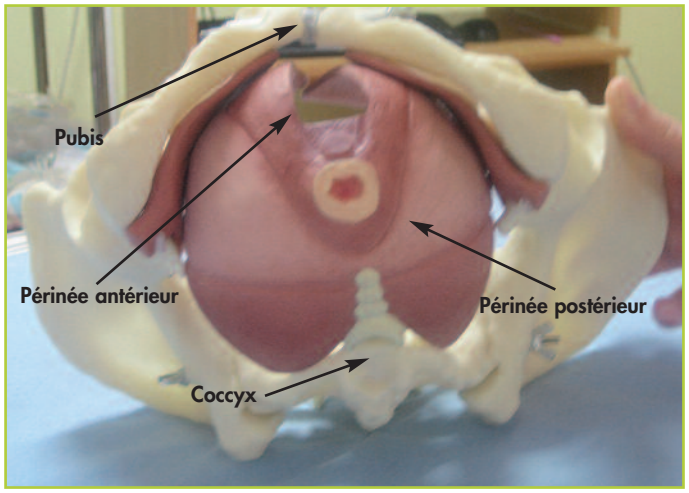

Figure 1 - **Le plancher pelvien**

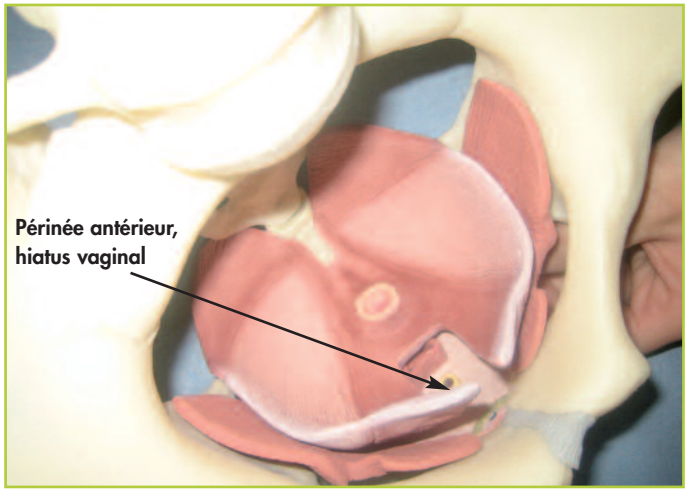

Figure 2 - **Le périnée antérieur**

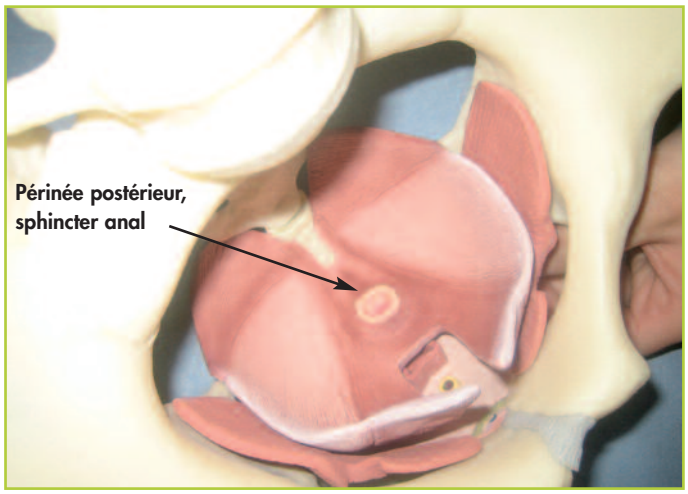

Figure 3 - **Le périnée postérieur**

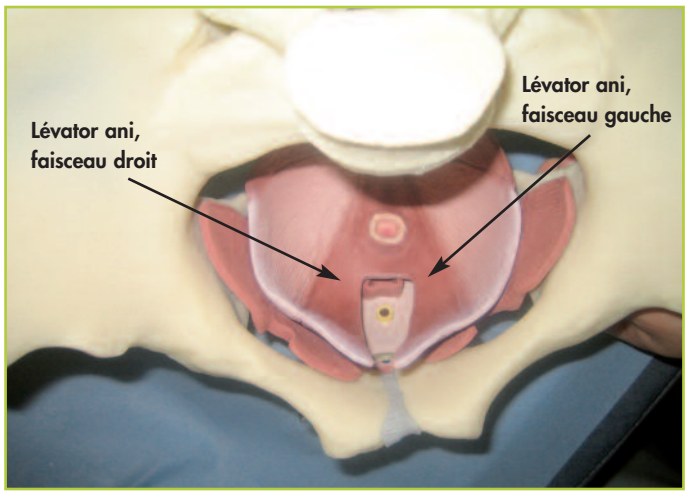

Figure 4 - **Le lévator ani**

Le périnée antérieur est traversé par l'urètre (sous le pubis), puis la fente vaginale. Cette fente vaginale est une zone de faiblesse importante chez la femme, responsable de prolapsus divers favorisés par les accouchements ainsi que le vieillissement tissulaire et ligamentaire. La constipation et certains sports délétères pour le périnée font aussi partie des facteurs de risque prédisposant à la descente d'organes dans le hiatus vaginal (Fig. 2).
Le périnée postérieur est moins fragile, uniquement traversé par le canal anal et le sphincter anal (Fig. 3).
Le plancher pelvien, appelé communément périnée, correspond en réalité à plusieurs plans musculaires constituant un système de soutènement musculo-tendineux, étalé transversalement dans le petit bassin. Il divise le petit bassin en deux étages : un étage supérieur ou pelvien et un étage inférieur ou périnéal. L'étage inférieur est lui-même formé de deux plans musculaires : le périnée profond et le périnée superficiel.

L'étage supérieur, ou pelvien

Si nous prenons comme référence une coupe transversale du bassin féminin vu du dedans vers le dehors, nous visualisons tout d'abord le diaphragme pelvien principal, constitué du muscle lévator ani, ou muscle élévateur de l'anus, ou encore dans l'ancienne terminologie, releveurs de l'anus (Fig. 4, 5).
Le lévator-ani est un muscle pair, s'insérant sur la symphyse pubienne en avant, le coccyx et la marge anale en arrière. Il est constitué de deux faisceaux, un droit et un gauche, décrivant un V délimitant la fente uro-génitale. Ces faisceaux se dirigent de façon oblique, de haut en bas, d'avant en arrière, de dehors en dedans.
Du dehors vers le dedans se trouvent : le faisceau pubo-rectal et pubo-vaginal, le pubo-coccygien et le faisceau ilio-coccygien, tous pairs et s'entrecroisant entre le vagin et l'anus pour constituer une masse musculaire tonique et compacte appelée le noyau fibreux central du périnée (NFCP). La fronde pubo-rectale à orientation antéro-postérieure croise les parois latérales du vagin dans son tiers moyen et est accolée à ses parois, créant ainsi un système de soutènement efficace.
En arrière, le lévator ani est contigu à la partie profonde du sphincter externe de l'anus et se termine dans les parois antérieures et latérales du rectum.
Le lévator ani assure la double fonction de soutènement actif et passif des organes pelviens et participe à la continence (urinaire et anale) ainsi qu'à l'évacuation de l'ampoule rectale.

Autre élément clé de la statique pelvienne : le NFCP. Il mesure en principe entre 2,5 et 3 cm et doit être tonique, mais fonctionnel. Son ampliation lors de l'accouchement est nécessaire au passage de la tête de l'enfant sans dégâts pour le périnée et surtout sans rupture du sphincter anal, source d'incontinence anale secondaire. L'épisiotomie, lorsqu'elle est nécessaire, permet d'augmenter le diamètre vulvaire et de protéger le NFCP d'une déchirure grave lors de l'expulsion d'un gros bébé.

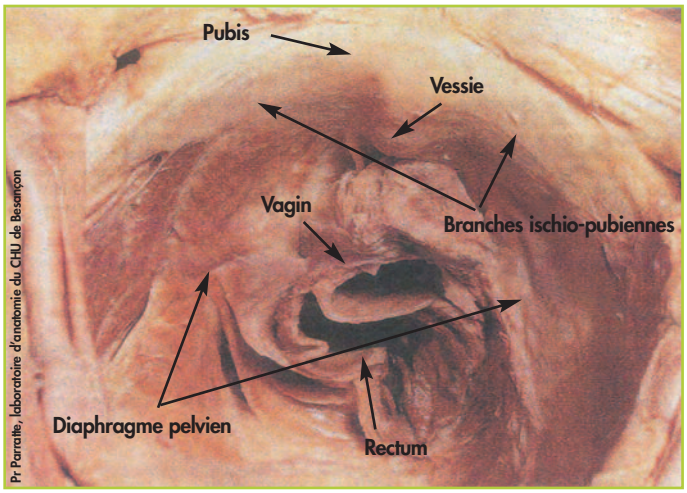

Figure 5 - **Le diaphragme pelvien.**

Un tonus correct des faisceaux pubo-rectaux, pubo-vaginaux et pubo-coccygiens est indispensable à l'assurance d'une continence sphinctérienne active et passive. En effet, lors d'un effort de poussée (contraction abdominale, toux, port de charge, etc.), les pressions engendrées par l'hyperpression abdominale vont entraîner une translation des viscères vers le bas et vers l'arrière, sur le noyau fibreux central du périnée et sur le périnée postérieur (Fig. 5).
La sangle pubo-rectale et pubo-coccygienne, de par sa tonicité et grâce à la contraction réflexe et à la contraction volontaire, va s'opposer à cette hyperpression et au prolapsus viscéral.
La contraction volontaire de ces faisceaux musculaires permet l'ascension des viscères (rectum, vagin, vessie) vers le haut et vers l'avant (pubis). La proprioception et le renforcement de cette sangle pubo-rectale est un temps essentiel de la rééducation périnéo-sphinctérienne.

L'étage périnéal

Il s'agit de l'ensemble des parties molles situées au-dessous du diaphragme pelvien principal. Il est composé de trois plans.

• **Le plan profond du périnée antérieur** (ou uro-génital) **et postérieur** (ou ano-rectal). Le plan profond du périnée antérieur où se trouve le sphincter externe de l'urètre, manchon musculaire entourant l'urètre sur 20 à 25 mm de hauteur, ainsi que le muscle transverse profond situé transversalement de part et d'autre du noyau fibreux central du périnée. Le muscle transverse est l'élément stabilisateur du NFCP. Le plan profond du périnée postérieur (ou ano-rectal) où est situé le sphincter externe strié de l'anus (SAE), formé de deux arcs musculaires de 8 à 10 mm d'épaisseur, entourant le canal anal sur une hauteur de 20 à 25 mm.

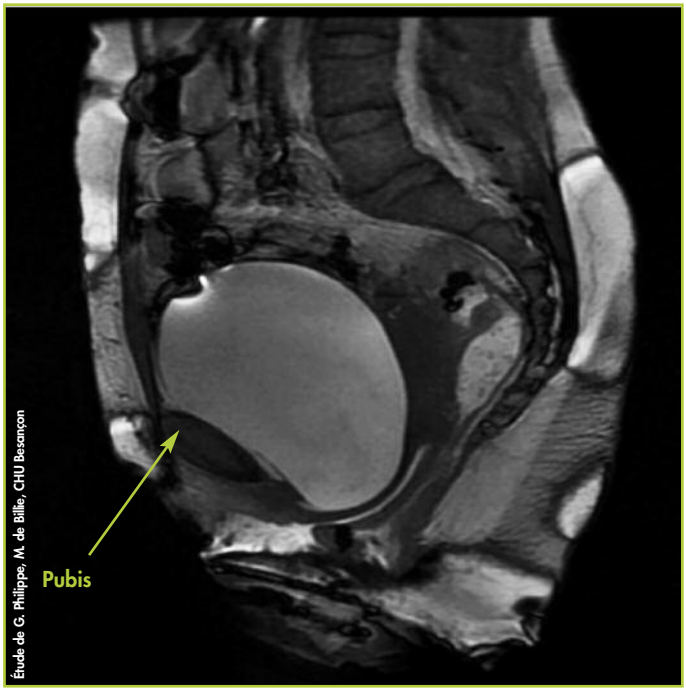

Figure 6 - Image IRM dynamique, translation viscérale (vessie en blanc) à la poussée.

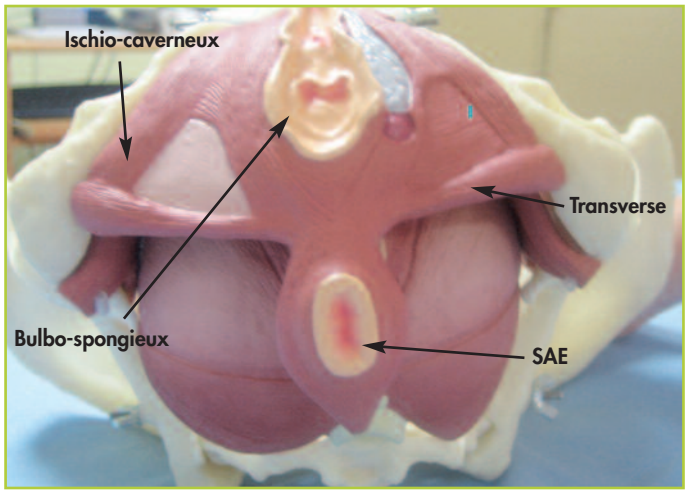

Figure 7 - Plan superficiel du périnée

• **Un plan superficiel uniquement présent au niveau du périnée antérieur,** composé des muscles ischio-caverneux et des muscles bulbo-spongieux. Ces deux muscles sont pairs et ont un rôle sexuel en abaissant le clitoris. Complémentairement, le bulbo-spongieux assure le rétrécissement de la partie inférieure du vagin du fait de sa forme orbiculaire. Cette capacité de clôture, ajoutée au tonus de la sangle pubo-rectale évite la béance vaginale. Cette dernière se traduit souvent par des bruits d'airs vaginaux lors des rapports sexuels, d'accroupissements ou d'efforts abdominaux.
• Au niveau du plan superficiel, nous retrouvons par ailleurs **le muscle transverse superficiel** ayant la même orientation que le transverse profond (insertions : branches ischio-pubiennes, NFCP) ainsi qu'un muscle inconstant, le muscle constricteur de la vulve, souvent déchiré lors de l'accouchement (Fig. 7).

Hormis son rôle dans la continence, l'ensemble de ce système musculaire ajouté à la suspension multi-directionnelle de l'appareil génital permet d'assurer le soutènement et l'équilibre des organes génitaux. Cet équilibre est toutefois précaire en raison de la multiplicité des moyens de fixité et de la mobilité quasi permanente des organes pelviens.En effet, les viscères pelviens sont soumis à de constants mouvements physiologiques : péristaltisme vésical et rectal, adaptation constante de l'appareil génital aux influences hormonales, efforts et mouvements du quotidien (Fig.8).

Le tonus du plancher périnéal, en particulier du muscle lévator ani, engendre des lignes de forces s'opposant à la tendance naturelle au prolapsus à travers la fente vaginale.

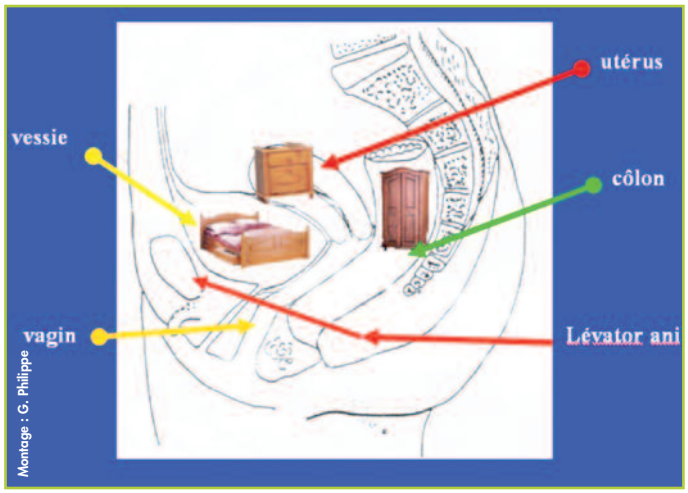

Figure 8 -

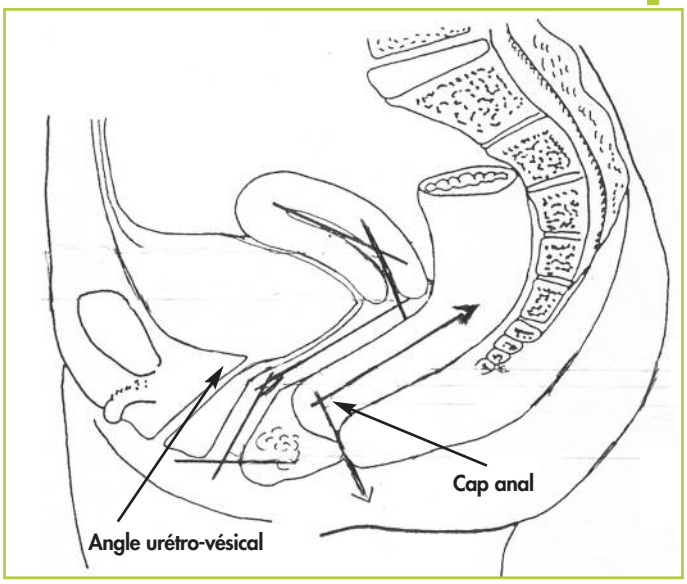

Figure 9 - **Angle urétro-vésical, cap anal.**

En orthostatique, bassin et périnée normaux, vessie et rectum peu distendus, le corps utérin (commode) s'appuie sur la face dorsale de la vessie (lit) dont la base est soutenue par le vagin. La sangle pubo-coccygienne et pubo-rectale du lévator ani cravate d'arrière vers l'avant l'angle ano-rectal, ou cap ano-rectal (angle de 90° ouvert vers l'arrière et nécessaire à la continence anale), la partie distale du vagin et l'angle vésico-urétral (angle de 130° ouvert vers l'arrière, entre la base vésicale et la partie proximale de l'urètre (Fig.9).

Le maintien de l'angle vésico-urétral est indispensable à la continence urinaire d'effort due en partie à une hypermobilité urétrale et au baillement de la jonction urétro-vésicale. Par ailleurs, le relâchement du faisceau pubo-rectal joue un rôle important dans la physiologie ano-rectale, en accompagnant le relâchement de l'appareil sphinctérien lisse et strié nécessaire à l'évacuation de l'ampoule rectale. L'évacuation physiologique des matières fécales est facilitée par la contraction du faisceau pubo-coccygien qui permet l'ouverture du canal anal. Enfin, la fin de la défécation sera initiée par la contraction de la sangle de l'élévateur de l'anus et du sphincter strié.
Une contraction paradoxale des muscles du plancher pelvien va entraîner des troubles fonctionnels de type dyschésie (exonération anormalement difficile) ou de constipation terminale. Ce syndrome a été décrit pour la première fois en 1964 par Wasserman, sous le nom de *puborectalis syndrome*.
Il est important de rappeler la posture de défécation correcte c'est-à-dire accroupie, qui postule le bassin dans des axes propices à l'exonération sans effort de poussée délétères sur le plancher pelvien.

Périnée et sexualité

Le périnée joue un rôle déterminant dans la sexualité. L'origine étymologique du mot périnée (de péri, "autour", et naos, "le temple") nous laisse déjà imaginer l'importance de cet ensemble musculaire caché dont le tonus améliore le plaisir sexuel. L'orgasme chez la femme se traduit par des contractions rythmées du périnée et de l'utérus. La tonicité périnéale permet d'augmenter le nombre de spasmes et leur durée au cours de l'orgasme.
Par ailleurs, en contractant le périnée sur le sexe de son partenaire lors de la pénétration (en particulier les pubo-rectaux), la femme améliore la qualité de l'érection chez l'homme et peut la prolonger. Inversement, elle peut retarder l'éjaculation d'un partenaire trop sensible en relâchant son plancher périnéal.

Les éléments à prendre en compte pour optimiser les rapports sexuels sont : des muscles périnéaux efficaces, un ostium vulvaire tonique, une absence de dyspareunie (douleur à la pénétration), une bonne proprioception de cette zone.
Certains muscles sont particulièrement actifs chez la femme lors de l'acte sexuel : l'ischio-caverneux qui permet l'abaissement du clitoris, le bulbo-spongieux déclenchant la clôture vulvaire, l'érection clitoridienne et la lubrification du vestibule, les muscles transverses favorisant la fermeture vaginale. Pendant le rapport sexuel, le bulbo-spongieux et l'ischio-caverneux, en se contractant, vont amener le gland du clitoris contre la face dorsale de la verge et favoriser sa stimulation.
Les pubo-rectaux et pubo-coccygiens vont, quant à eux, par le biais de la commande volontaire, fermer de façon active le vagin et renforcer le tonus périnéal.

Leur renforcement sera réalisable à partir d'une bonne prise de conscience de leur situation et de leur contraction, ceci avec l'aide d'un travail manuel effectué par un kinésithérapeute pelvi-périnéologue. Le thérapeute pourra par la suite donner un programme de travail personnalisé à domicile, avec un contrôle *biofeedback* au cabinet.

Le périnée lors de l'accouchement

Le mode d'accouchement le plus classique est la présentation céphalique de l'enfant.
Après avoir franchi le détroit supérieur du bassin, l'enfant effectue sa descente et sa rotation dans l'excavation pelvienne, en prenant appui sur les faisceaux sphinctériens du lévator ani qui se relâchent. Le front s'appuie sur le sacrum, l'occiput sur la symphyse pubienne et le coccyx est en rétropulsion. La tête de l'enfant se défléchit ensuite et vient distendre le périnée antérieur, l'orifice vulvaire, étirant et aplatissant le noyau fibreux central du périnée. La distance ano-vulvaire double de longueur ; le faisceau pubo-rectal est repoussé vers le bas et vers l'avant et est soumis à des pressions importantes. Les éléments les moins élastiques sont le NFC du périnée et l'aponévrose moyenne. À ce moment, des déchirures des éléments anatomiques peuvent se produire du dedans vers le dehors : muscle, muqueuses, peau, et laisser des séquelles post-partum (cicatrices périnéales douloureuses, lésions du sphincter anal, étirement du nerf pudendal).
Une fois l'expulsion terminée, le périnée va se rétracter. La rééducation périnéale après l'accouchement permet de re-tonifier tous les muscles étirés et de se réapproprier cette zone parfois douloureuse et cicatricielle. Le massage des cicatrices, le travail manuel et en *biofeedback* sont des atouts majeurs de cette récupération.

Conclusion

Le périnée peut être considéré comme le fondement, "élément principal sur lequel tout repose", de notre statique pelvienne et de notre abdomen. La connaissance de son rôle et son intégration fonctionnelle à la dynamique lombo-abdomino-pelvienne sont indispensables à une prévention efficace des troubles de la statique pelvienne et des troubles de la continence.

Les photos et montages présentés dans cet article sont réalisés par Mme Ghislaine Philippe à partir du bassin en 3D de 3B scientifique.

Lien d'intérêt : *Pas de lien d'intérêt avec le sujet.*

UROpractice
La revue multidisciplinaire de pratiques en urologie

Abonnez-vous à

1 an : 40 € au lieu de 50 €
Soit une économie de 10 €

2 ans : 70 € au lieu de 100 €
+ 1 TRADUCTEUR ÉLECTRONIQUE 6 LANGUES
Soit une économie de 30 €

Bulletin d'abonnement

À nous retourner accompagné de votre règlement à : NUTRIMÉDIA
(Déductible intégralement des frais professionnels avec facture justificative)

UROpractice
La revue multidisciplinaire de pratiques en urologie

En individuel :
☐ Pour 1 an : 40 € au lieu de 50 €*
☐ Pour 2 ans : 70 € au lieu de 100 €*
+ 1 TRADUCTEUR ÉLECTRONIQUE 6 LANGUES

Pour les institutions :
☐ Pour 1 an : 70 €*
☐ Pour 2 ans : 110 €*

* Supplément pour les frais de port dans la CEE et DOM TOM : 15 €/an - Autre que CEE : 25 €/an

☐ Pr ☐ Dr ☐ M ☐ Mme ☐ Mlle Profession : .....

Nom : ..... Prénom : .....

Adresse d'expédition .....

Code postal : |_|_|_|_|_| Ville : .....

Tél. : |_|_|_|_|_| Fax : |_|_|_|_|_| Mail : .....

Conformément à la loi Informatique et Libertés du 6 janvier 1978, vous disposez à tout moment d'un droit d'accès aux informations vous concernant, les rectifier et vous opposer à la transmission éventuelle de vos coordonnées en cocher la case ci-contre ☐

À retourner à l'ordre de NUTRIMÉDIA :
23 rue Marie Debos – 92120 Montrouge – contact@nutrimedia.fr – 01 49 12 11 36

Abo-Uro16